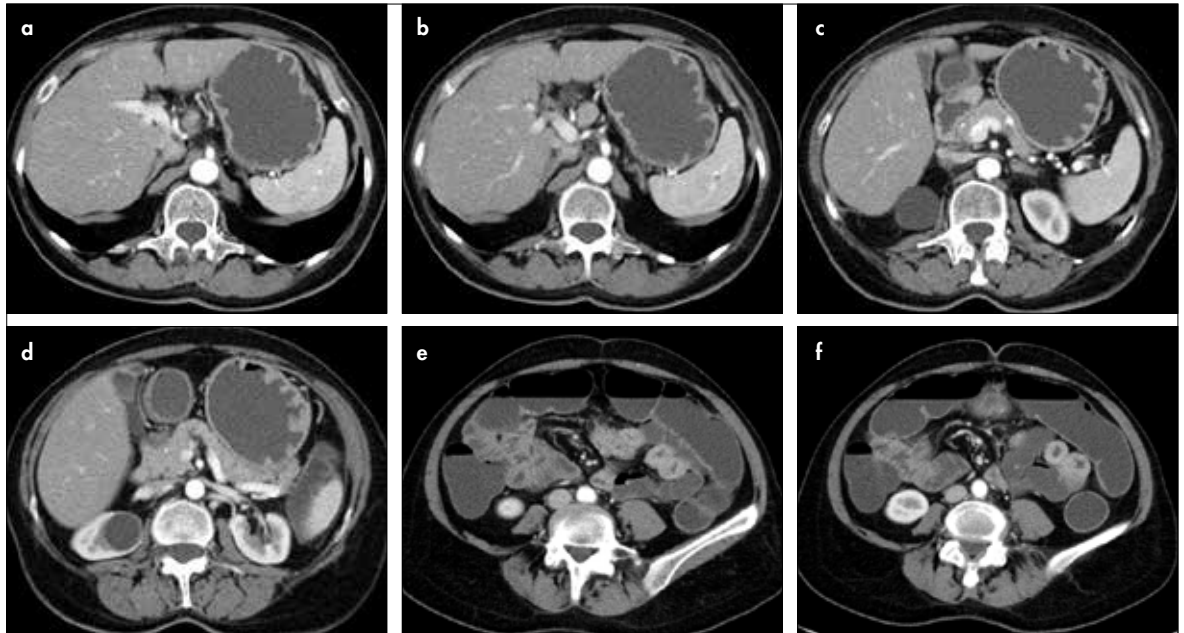


52 yaşında kadın olgu bir kaç yıldır devam eden kronik seyirli, haftada bir sıklıkla olan ishal-kusma atakları nedeniyle başvurdu. Olgunun fizik muayenesinde anlamlı bir bulgu saptanmadı. Hemogram, TSH, CEA, CA19-9, Ferritin, Koagülasyon testleri, gaitada gizli kan tetkiklerini içeren geniş laboratuvar analizleri normal sınırlardaydı. Malignite tetkik amaçlı intravenöz kontrast madde ve oral su uygulaması sonrası portal venöz fazda abdominopelvik BT incelemesi gerçekleştirildi.



**Resim 1.** Üst abdomene yönelik kontrastlı (120 ml iopromid, Ultravist 300; Bayer Healthcare) aksiyal BT imajları.

Emre Ökeer, Murat Kıyıcı,  
Gürsel Savaş

Uludağ Üniversitesi  
Tıp Fakültesi, Radyoloji  
Anabilim Dalı (E.Ö., G.S.),  
Gastroenteroloji Anabilim Dalı  
(M.K.), Bursa, Türkiye

Sorumlu Yazar:  
Emre Ökeer

E-posta:  
emreokeer@gmail.com

©Telif Hakkı 2016 Türk Radyoloji  
Derneği - Makale metnine [www.turkradyolojidergisi.org](http://www.turkradyolojidergisi.org) web  
sayfasından ulaşılabilir.

©Copyright 2016 by Turkish Society  
of Radiology - Available online at  
[www.turkradyolojidergisi.org](http://www.turkradyolojidergisi.org)

Yanıtlarınızı [info@turkradyolojidergisi.org](mailto:info@turkradyolojidergisi.org) adresine gönderiniz, gelecek sayıda doğru yanıt veren meslektaşlarımızın isimleri dergimizde yayınlanacaktır.