

## Budd-Chiari sendromlu hastada nadir bir yol: Transhepatik-perikardiakofrenik kollateraller

### *A rare route in a patient with Budd–Chiari syndrome: Transhepatic–pericardiacophrenic collaterals*

Yeliz Aktürk, Serra Özbal Güneş, Baki Hekimoğlu

#### OLGU SUNUMU

#### Abstract

Budd–Chiari syndrome is a heterogenous disease characterized by hepatic venous outlet obstruction at the level of hepatic venules or the inferior vena cava. New collateral veins drain blood from the obstructed inferior vena cava to the superior vena cava region. Pericardiacophrenic vein drains into the left brachiocephalic vein and has collaterals that anastomose with the inferior phrenic vein. This may provide collaterals in the obstruction of the superior vena cava. In this paper, we present multislice tomography findings of a dilated pericardiacophrenic vein mimicking multiple masses in the left paracardiac region as well as collaterals that extend from the subdiaphragmatic region to the left paracardiac area in a patient with Budd–Chiari syndrome.

**Keywords:** Collateral, Budd–Chiari, pericardiacophrenic

#### Giriş

Budd-Chiari sendromu (BCS) hepatik venüller, hepatik venler ya da inferior vena kava (İVK) seviyesinde hepatik venöz çıkış obstrüksiyonu ile karakterize heterojen bir hastalık grubudur [1]. Tüm BCS tipleri çeşitli hemodinamik bozukluklara yol açar. Sonuçta karaciğerde sentrilobüler konjesyon, iskemi, nekroz ve karaciğer lobülünün merkezinde parankimal hücrelerde kayba kadar giden ağır karaciğer hasarına neden olabilir [2].

Hepatik venöz çıkışın kronik obstrüksiyonu, karaciğerde ve İVK boyunca potansiyel kollateral kanalların açılması ile sonuçlanır. Yeni kollateral venler, tıkalı vena kavadan superior vena kava (SVK) dağılım alanına drenaj sağlar [3].

Perikardiakofrenik ven, sol brakiosefalik vene dökülür ve inferior frenik venle bağlantı yapan diafragmatik dalları vardır. Bu nedenle SVK ve İVK tıkanıklıklarında kollateral yol olarak görev yapabilir [4].

Bu yazımızda, sol parakardiac alanda multipl kitleleri taklit eden dilate perikardiakofrenik ven ve subdiafragmatik bölgeden sol parakardiac alana uzanan kollateraller izlenen BCS'li bir olgunun çok kesitli bilgisayarlı tomografi (BT) bulgularını sunmayı amaçladık.

#### Olgu sunumu

İdiopatik trombositopenik purpura tanısıyla takip edilen 59 yaşında kadın hastanın, intravenöz 100 mL kontrast madde sonrası yapılan abdomen BT (AlexionTM 16; Toshiba,

Tokyo, Japonya) incelemesinde karaciğer kenarları düzensizdi. Hepatik venler seçilememekteydi. İVK düzeyinde tıkanıklık mevcuttu. Paraumbilikal ven açıktı (Resim 1). Bulgular BCS ile uyumluydu. Perisplenik ve subdiafragmatik alanda çok sayıda kollateral vasküler yapı izlendi. Hastada solda genişlemiş inferior frenik ven ve perikardiakofrenik vene açılan subdiafragmatik transhepatik kollateraller vardı (Resim 2). Kollateral yapılar sol parakardiac alanda en büyüğü yaklaşık 3x2 cm'ye ulaşan kontrastlanan multipl nodülleri taklit ediyordu (Resim 3, 4).

#### Tartışma

BCS, hepatik venöz çıkış tıkanıklığı ile sonuçlanan bir hastalık spektrumudur. Tıkanıklık, hepatik venlerden sağ atriuma kadar herhangi bir seviyede olabilir [5]. Sıklıkla çeşitli kollateral damarlar gelişir. Kollateraller tıkanıklığın seviyesine ve tıkalı segmentin uzunluğuna göre değişkenlik gösterir [6]. Azigos veya hemiazigos sistemi, internal mammarian zincir, portosistemik kollateraller ve abdominal duvarda yüzeysel kollateraller şeklinde izlenebilir [4].

Sağ inferior frenik ven genellikle İVK'ye direkt olarak drene olur. Sol inferior frenik ven ise biri sol renal ven, diğeri vena kava ile sonlanan iki dala sahiptir. Sol renal ven açık iken inferior frenik vene direkt bağlantı oluşabilir. Sol inferior frenik venin ve sol hepatik venin ostiumları birbirine yakın yerleşimdedir [2, 6]. Benette ve ark. [7], sol inferior frenik venin orijininin diafragmanın üzerinde kalbin apeksine yakın lokalizasyonda olduğunu ve olguların %74'ünde

Bu çalışma 35. Ulusal Radyoloji Kongresi'nde poster bildiri olarak sunulmuştur, 11-16 Kasım 2014, Antalya, Türkiye.

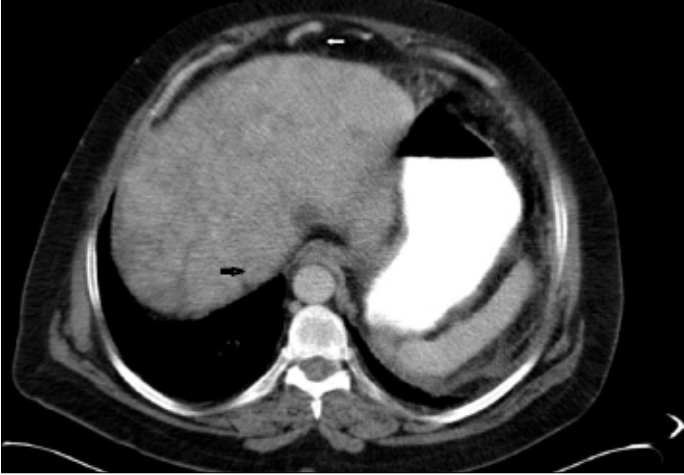
Dışkapı Yıldırım Beyazıt Eğitim ve Araştırma Hastanesi, Radyoloji Kliniği, Ankara, Türkiye

Sorumlu Yazar:  
Yeliz Aktürk

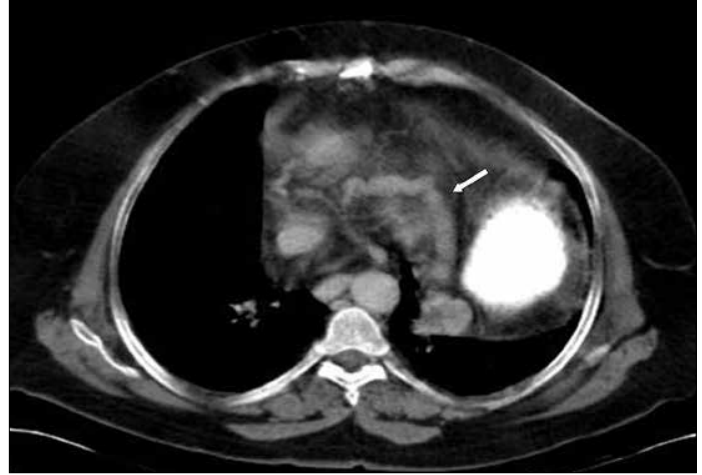E-posta:  
yelizakturk@yahoo.com

©Telif Hakkı 2016 Türk Radyoloji Derneği - Makale metnine www.turkradyolojidergisi.org web sayfasından ulaşılabilir.

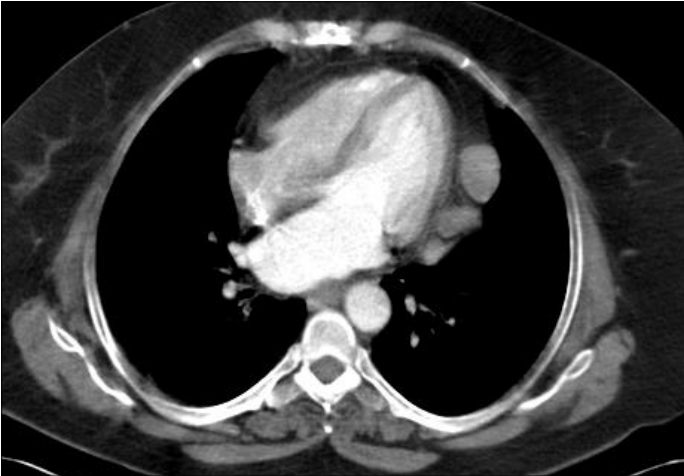
©Copyright 2016 by Turkish Society of Radiology - Available online at www.turkradyolojidergisi.org



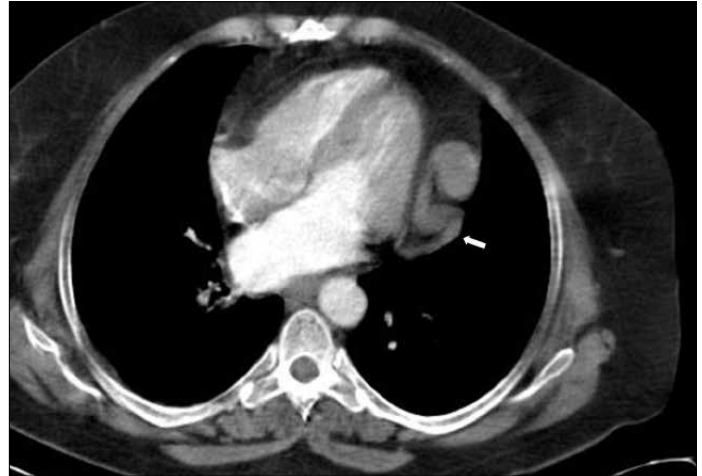**Resim 1.** Abdomen BT'de karaciğer konturları düzensizdir ve parankimi heterojendir. Hepatik venler oklüde olup seçilememektedir. Inferior vena kava düzeyinde tıkanıklık mevcuttur (siyah ok). Paraumblikal ven açıktır (beyaz ok).



**Resim 2.** Abdomen BT'de genişlemiş inferior frenik ven ve perikardiakofrenik vene (ok) açılan subdiafragmatik transhepatik kollateraller vardır.



**Resim 3.** Toraks BT'de, sol parakardiyal alanda kontrast maddeyle boyanan multipl nodüle benzer görünüm mevcuttur.



**Resim 4.** Toraks BT'de, sol parakardiyal alandaki nodül görünümüne, genişlemiş perikardiakofrenik varisler (ok) neden olmaktadır.

sol hepatik venin komşuluğunda sonlandığını bildirmiştir. İVK veya hepatik çıkış tıkanıklıklarında iki ven arasında kalıcı bağlantı oluşabilir [4]. Bizim olgumuzda da sistemik venöz dönüş inferior frenik vene transhepatik kollateraller yoluyla sağlanmaktaydı.

Negatif plevral ve pozitif peritoneal basınç arasında transdiafragmatik basınç farkı olmasına rağmen, literatürde diafragma boyunca portosistemik şant görülme sıklığı oldukça az olarak belirtilmiştir [8]. Ancak, benzer kollaterallerin izlenme sıklığı sayısal olarak bildirilmemiştir. Perikardiakofrenik ven, inferior frenik venle bağlantı yapan diafragmatik dallara sahiptir. İnternal mammarian vene, sol superior interkostal vene veya direkt olarak sol brakiosefalik vene dökülebilir ve İVK tıkanıklıklarında bağlantı yolları sağlayabilir [4,8].

İVK obstrüksiyonuna bağlı hipertansiyonda, perikardiakofrenik varisler oluşabilir ve bizim olgumuzda olduğu gibi sol kardiyofrenik açıda vasküler kitle görünümüne neden olabilir. Genellikle olgumuzdaki gibi, sol ventrikül komşuluğunda yukarı doğru uzanırlar [2]. Büyük dilate perikardiakofrenik ven akciğer grafilerinde anormal görümlere neden olabilir. Kalbin sol kenarında ondulan vasküler yapının görülmesi, İVK'de suprahepatik düzeyde tıkanıklıktan şüphelendirmelidir [4].

Sonuç olarak, BCS için tedavi seçenekleri görüntüleme bulgularına göre değerlendirilir. Kollateral dolaşımın tanımlanması, tıkanıklık seviyesinin tespiti, takip ve tedavi açısından önem taşır. Venöz anatomiye bilmek, gelişebilecek dilatasyon ve kollateralleri tanımak, hastalığın seyrini anlamada önemlidir ve bu

konuda BT en önemli görüntüleme yöntemlerinden biridir.

**Hasta Onamı:** Hastanın farklı bir şehirde yaşaması ve sistemde yer alan iletişim bilgileriyle kendisine ulaşılamaması nedeniyle hasta onamı alınamamıştır.

**Hakem Değerlendirmesi:** Dış Bağlımsız.

**Yazar Katkıları:** Fikir - Y.A., S.Ö.G.; Tasarım - Y.A., S.Ö.G.; Denetleme - B.H.; Kaynaklar - Y.A.; Malzemeler - S.Ö.G.; Veri Toplanması ve/veya İşlemesi - Y.A., S.Ö.G.; Analiz ve/veya Yorum - Y.A., B.H.; Literatür taraması - Y.A., S.Ö.G.; Yazıyı Yazan - Y.A.; Eleştirel İnceleme B.H.

**Çıkar Çatışması:** Yazarlar çıkar çatışması bildirmemişlerdir.

**Finansal Destek:** Yazarlar bu çalışma için finansal destek almadıklarını beyan etmişlerdir.

## Kaynaklar

1. Menon KVN, Shah V, Kamath PS. Current Concepts The Budd–Chiari Syndrome. *N Engl J Med* 2004; 350: 578-85. [\[CrossRef\]](#)
2. Cai SF, Gai YH, Liu QW. Computed tomography angiography manifestations of collateral circulations in Budd-Chiari syndrome. *Exp Ther Med* 2015; 9: 399-404. [\[CrossRef\]](#)
3. Chandrasekaran S, Cherian JV, Muthusamy AK, Joseph G, Venkataraman J. Alternate pathways in hepatic venous outflow obstruction by color doppler imaging. *Ann Gastroenterol* 2007; 3: 218-22.
4. Chung JV, Im JG, Park JH, Han JK, Choi CG, Han MC. Left paracardiac mass caused by dilated pericardiacophrenic vein: report of four cases. *AJR Am J Roentgenol* 1993; 160: 25-8. [\[CrossRef\]](#)
5. El-Sharkawy MS, El-Ghannam M. Primary Budd-Chiari Syndrome: Diagnostic Significance of Intrahepatic Collaterals on Color Doppler Sonography. *J Am Sci* 2012; 8: 795-800.
6. Cho OK, Koo JH, Kim YS, Rhim HC, Koh BH, Seo HS. Collateral pathways in Budd-Chiari syndrome: CT and venographic correlation. *AJR Am J Roentgenol* 1996; 167: 1163-7. [\[CrossRef\]](#)
7. Bennete P, Hannoun L, Menegaux F, Calmat A, Cabrol C. Anatomic study of the left inferior diaphragmatic vein. *Bull Assoc Anat (Nancy)* 1983; 67: 69-77.
8. Minami M, Kawauchi N, Itai Y, Kokubo T, Sasaki Y. Transdiaphragmatic portosystemic shunt to the pericardiacophrenic vein. *AJR Am J Roentgenol* 1993; 161: 569-71. [\[CrossRef\]](#)